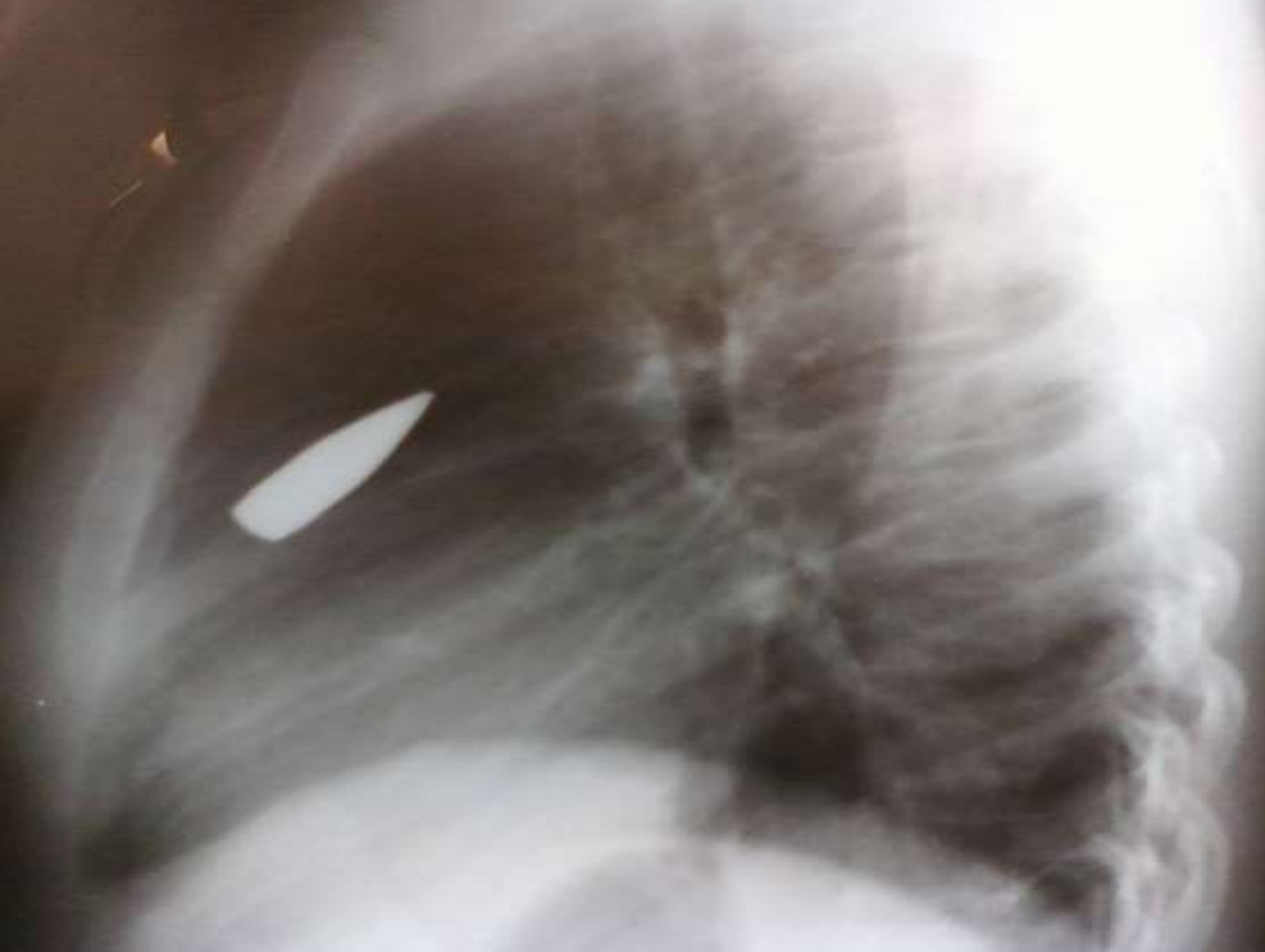



TRAUMA DE TÓRAX NA CRIANÇA

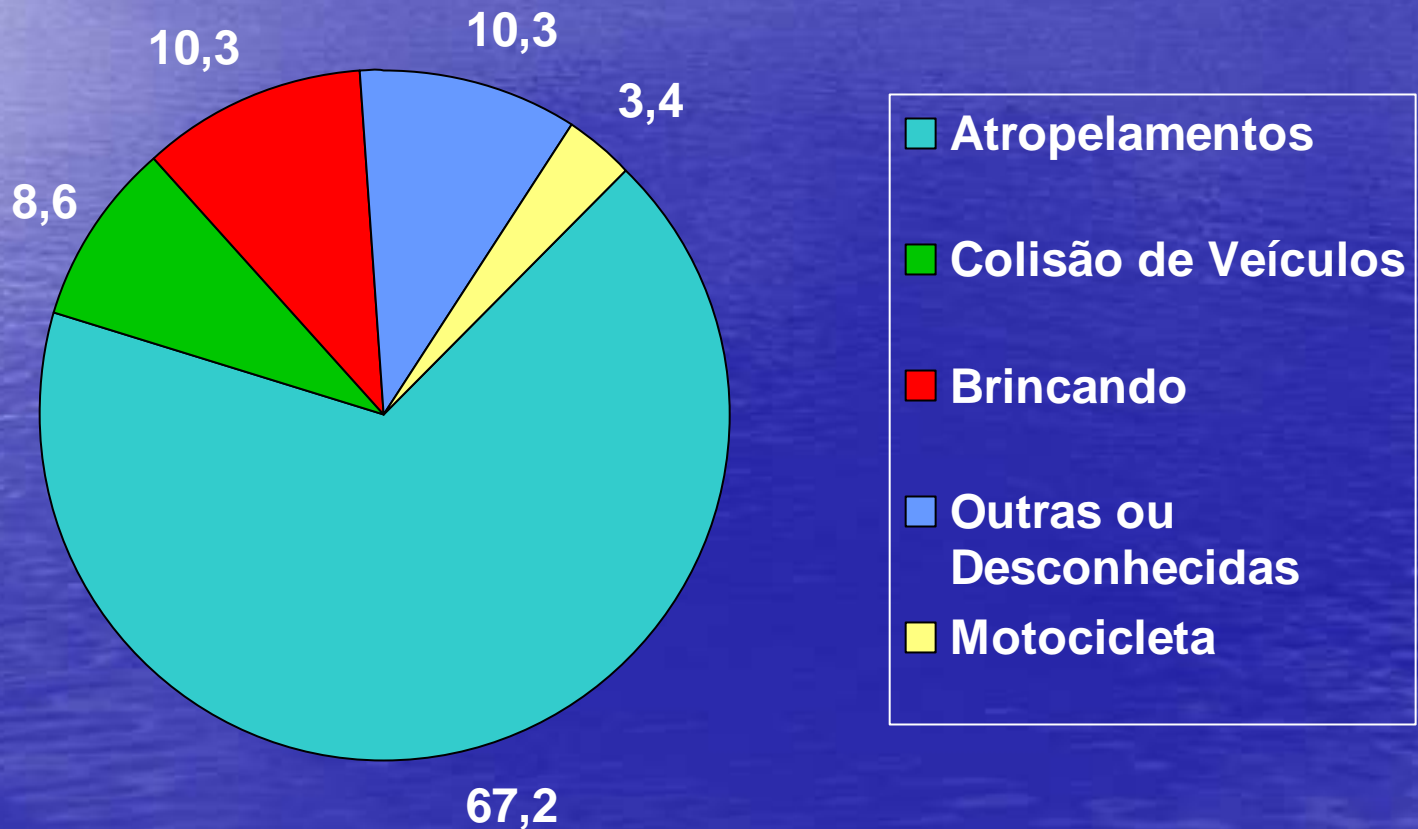
TRAUMA DE TÓRAX NA CRIANÇA

INCIDÊNCIA:

- **RARO NA INFÂNCIA**
- **SINAL DE GRAVIDADE**
- **TRAUMA FECHADO + COMUM**
- **MORTALIDADE AUMENTADA COM ASSOCIAÇÃO**

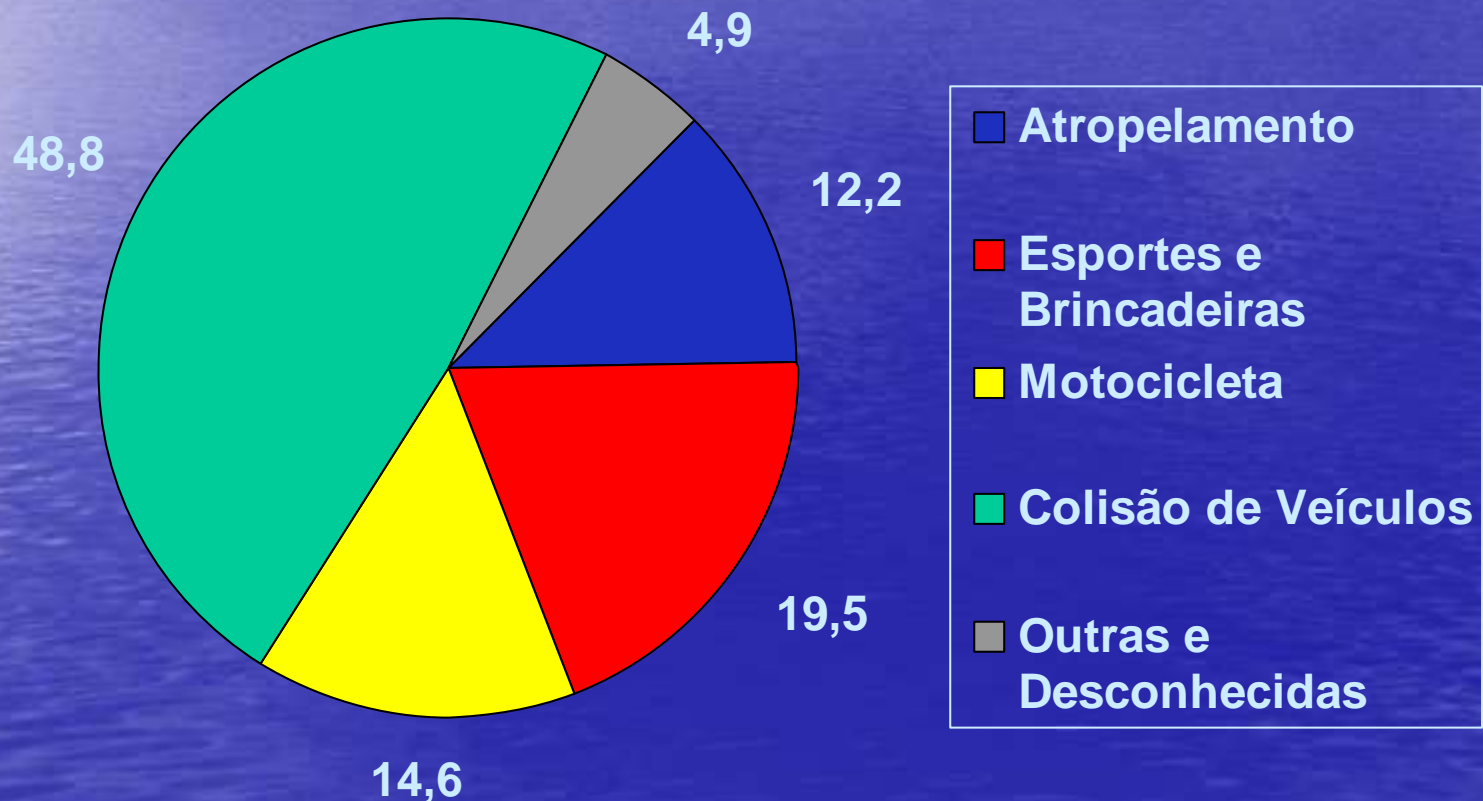
TRAUMA DE TÓRAX NA CRIANÇA

ABAIXO DE 12 ANOS



TRAUMA DE TÓRAX NA CRIANÇA

ACIMA DE 12 ANOS



TRAUMA DE TÓRAX NA CRIANÇA

CONSIDERAÇÕES ANATÔMICAS:

- **DIÂMETRO ÂNTERO-POSTERIOR**
- **MENOR GRAU DE OSSIFICAÇÃO COSTAL**
- **MAIOR COMPLACÊNCIA**
- **MOBILIDADE DE ESTRUTURAS MEDIASTÍNICAS**
- **RESPIRAÇÃO ABDOMINAL**

TRAUMA DE TÓRAX NA CRIANÇA

CONDUTA INICIAL:

- **A - ABERTURA DE VIAS AÉREAS E ESTABILIZAÇÃO DE COLUNA CERVICAL**
- **B - VENTILAÇÃO**
- **C - CONTROLE DE HEMORRAGIA E CIRCULAÇÃO**
- **D - DANO NEUROLÓGICO**
- **E - EXPOSIÇÃO**

TRAUMA DE TÓRAX NA CRIANÇA



TRAUMA DE TÓRAX NA CRIANÇA

CONDUTA INICIAL:

SINAIS DE ALERTA

- **A - ABERTURA DE VIAS AÉREAS E ESTABILIZAÇÃO DE COLUNA CERVICAL**
 - **MANUTENÇÃO DA DIFICULDADE RESPIRATÓRIA**
- **B – VENTILAÇÃO**
 - **DIFICULDADE DE EXPANSÃO**
 - **VENTILAÇÃO PARADOXAL**

TRAUMA DE TÓRAX NA CRIANÇA

CONDUTA INICIAL:

SINAIS DE ALERTA

- **C - CONTROLE DE HEMORRAGIA E CIRCULAÇÃO**
 - **CHOQUE SEM EVIDÊNCIAS EXTERNAS**
- **D - DANO NEUROLÓGICO**
- **E - EXPOSIÇÃO**
 - **ESCORIACÕES E HEMATOMAS**
 - **FERIDAS PENETRANTES**
 - **DESVIO DE TRAQUEIA**
 - **ABAULAMENTO TORÁCICO**

TRAUMA DE TÓRAX NA CRIANÇA

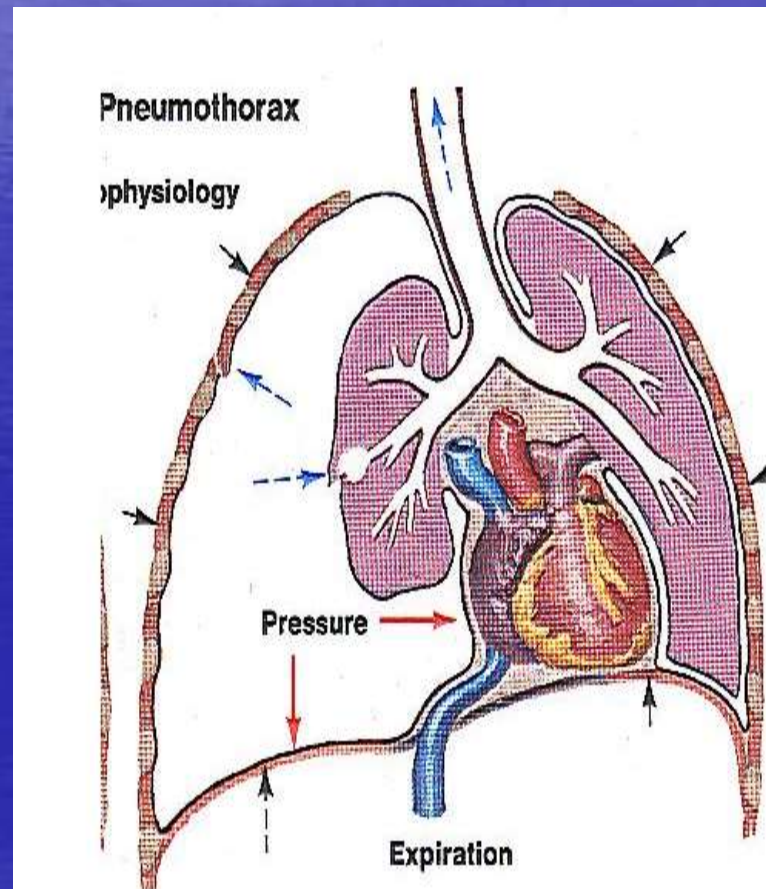
TIPOS DE LESÕES:

- **DE TRATAMENTO IMEDIATO**
- **POTENCIALMENTE GRAVES**

TRAUMA DE TÓRAX NA CRIANÇA

TRATAMENTO IMEDIATO:

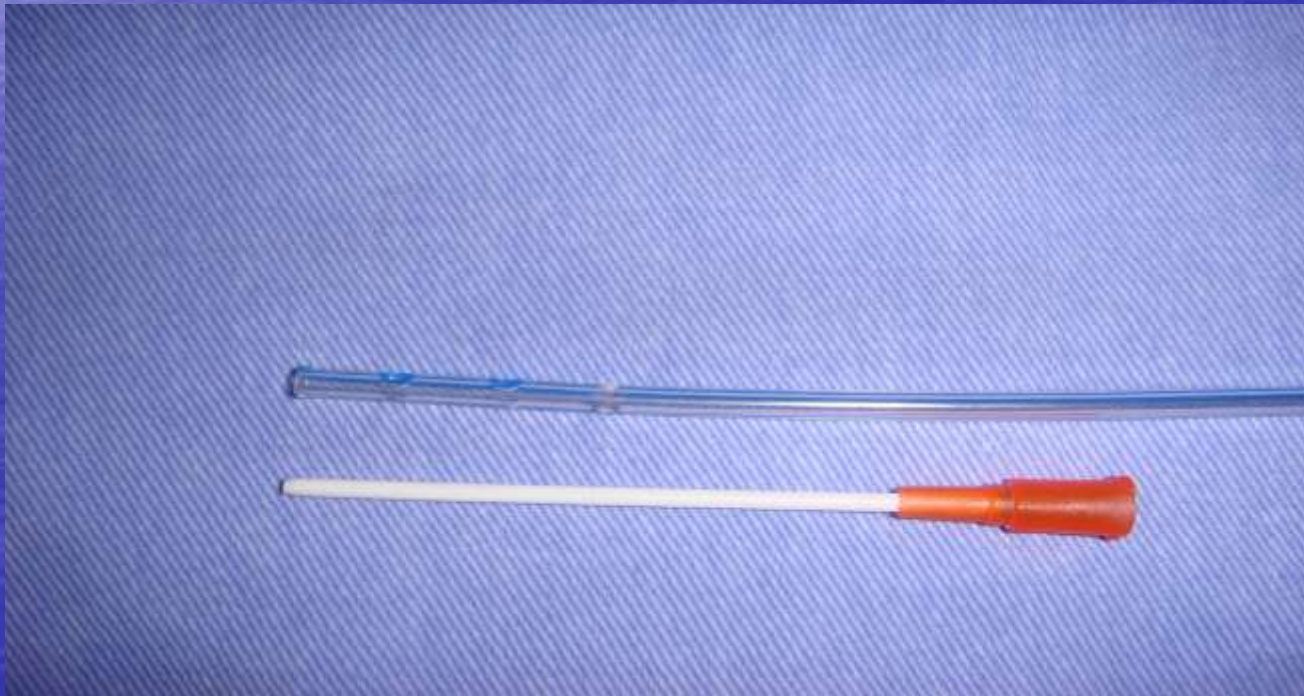
- PNEUMOTORAX
HIPERTENSIVO



TRAUMA DE TÓRAX NA CRIANÇA

TRATAMENTO IMEDIATO:

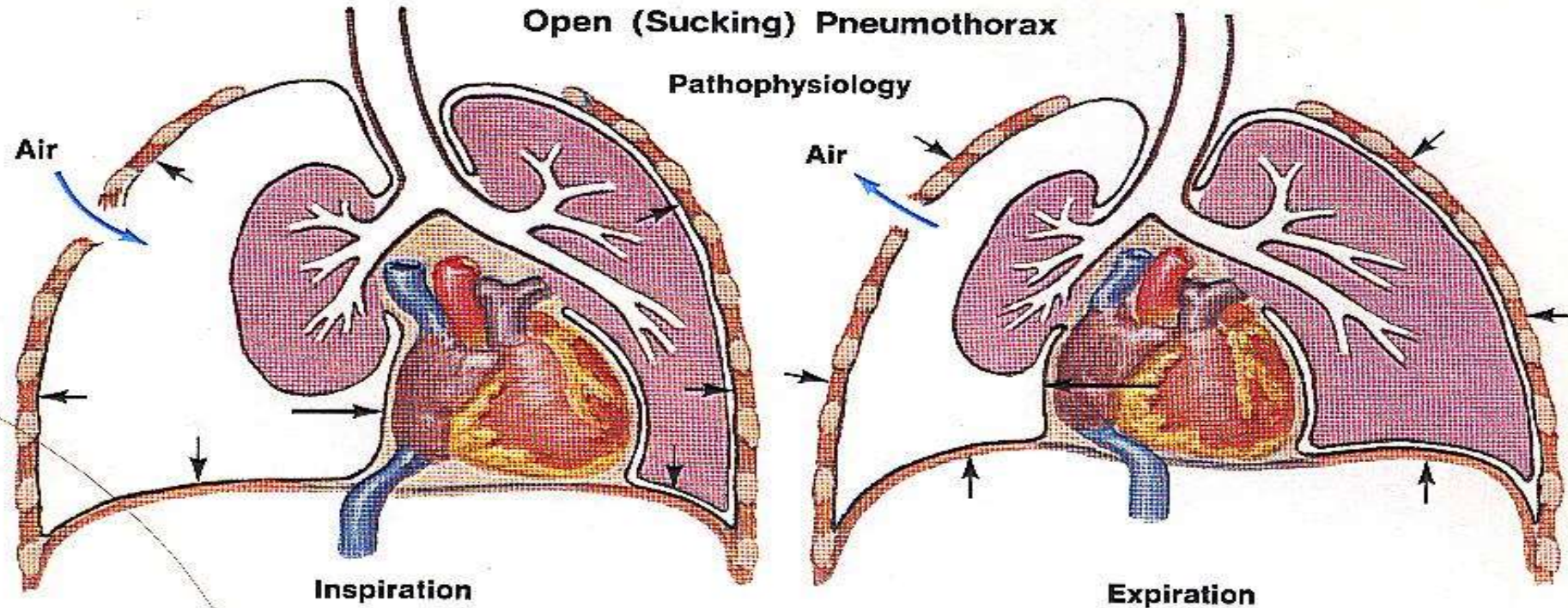
- PNEUMOTORAX
HIPERTENSIVO



TRAUMA DE TÓRAX NA CRIANÇA

TRATAMENTO IMEDIATO:

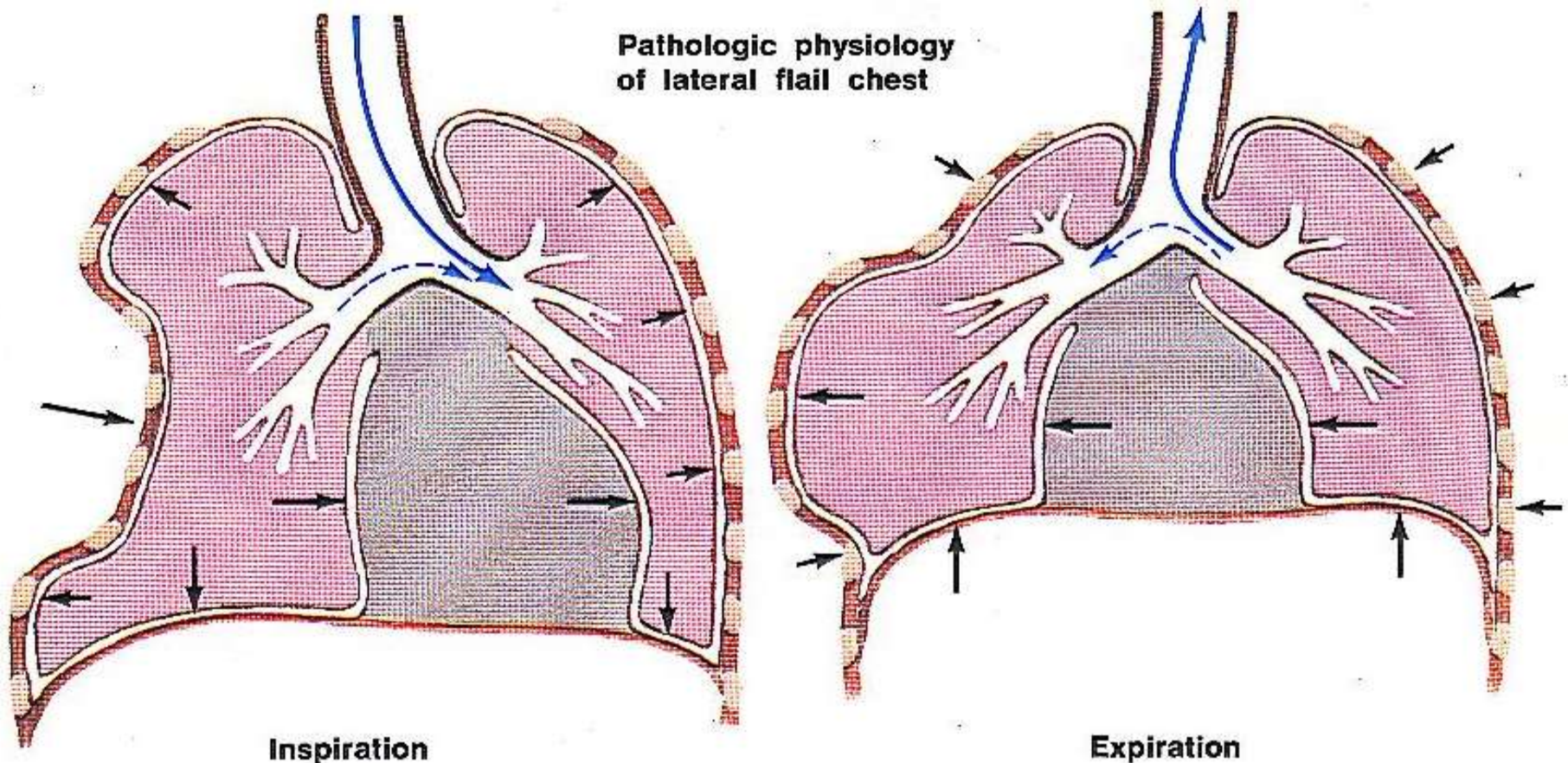
- PNEUMOTORAX
ABERTO



TRAUMA DE TÓRAX NA CRIANÇA

TRATAMENTO IMEDIATO:

- TORAX INSTÁVEL



Inspiration

As chest expands and diaphragm descends,

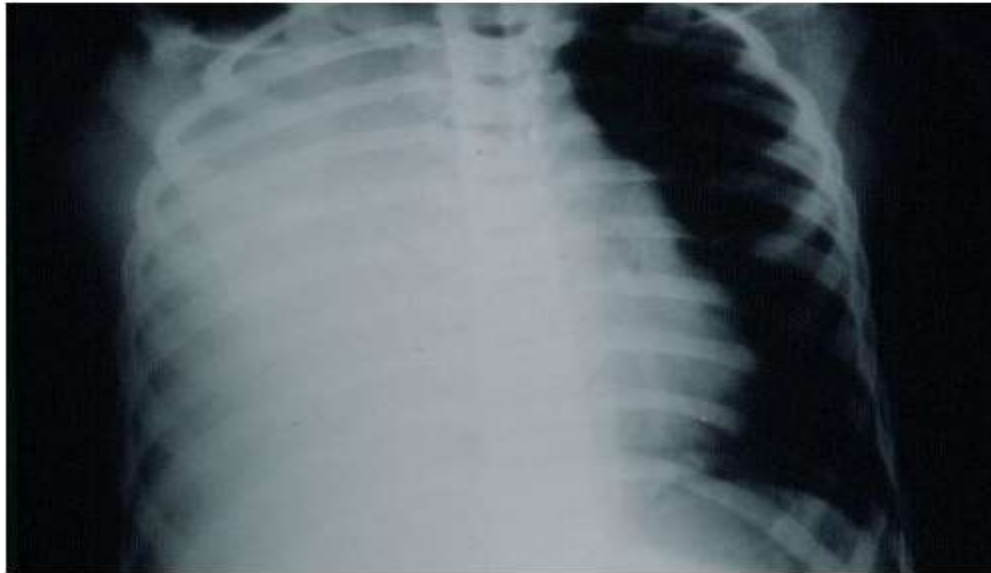Expiration

As chest contracts and diaphragm rises, flail

TRAUMA DE TÓRAX NA CRIANÇA

TRATAMENTO IMEDIATO:

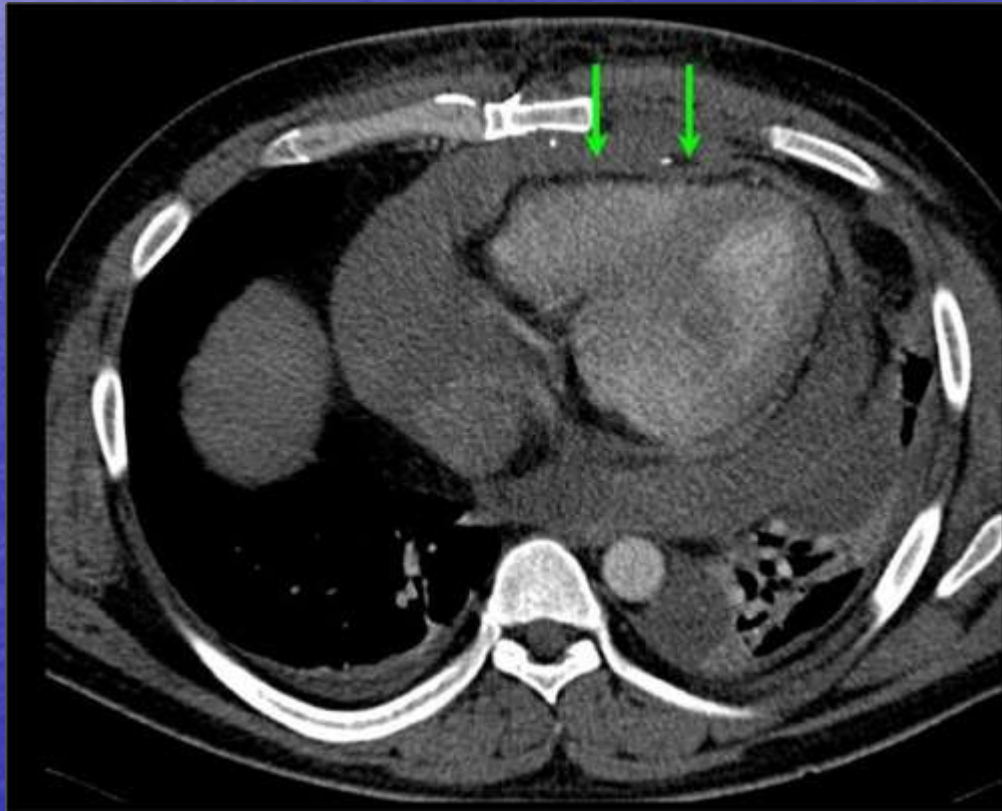
- HEMOMOTORAX MACIÇO



TRAUMA DE TÓRAX NA CRIANÇA

TRATAMENTO IMEDIATO:

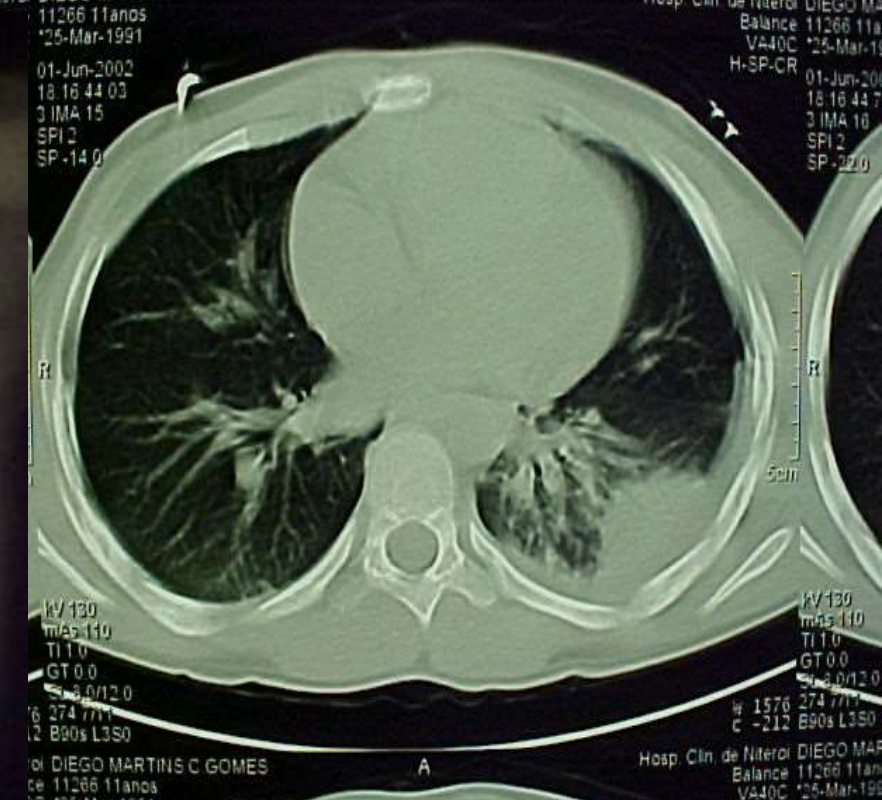
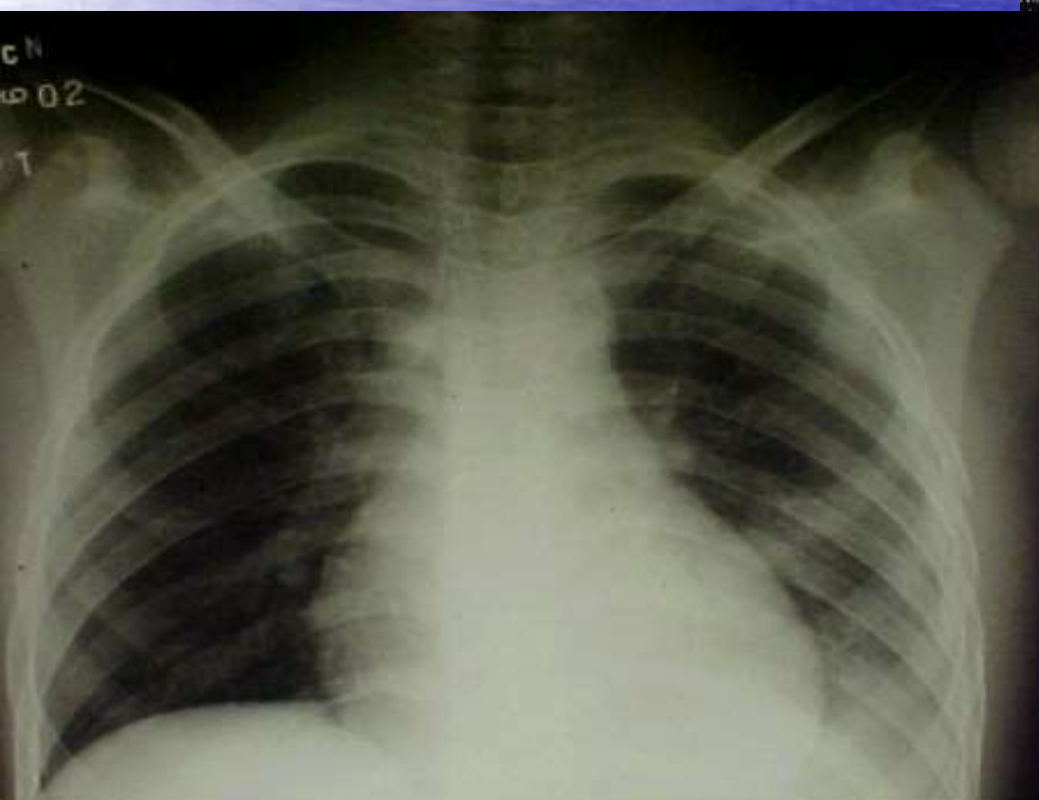- TAMPONAMENTO CARDIACO



TRAUMA DE TÓRAX NA CRIANÇA

LESÕES POTENCIALMENTE GRAVES:

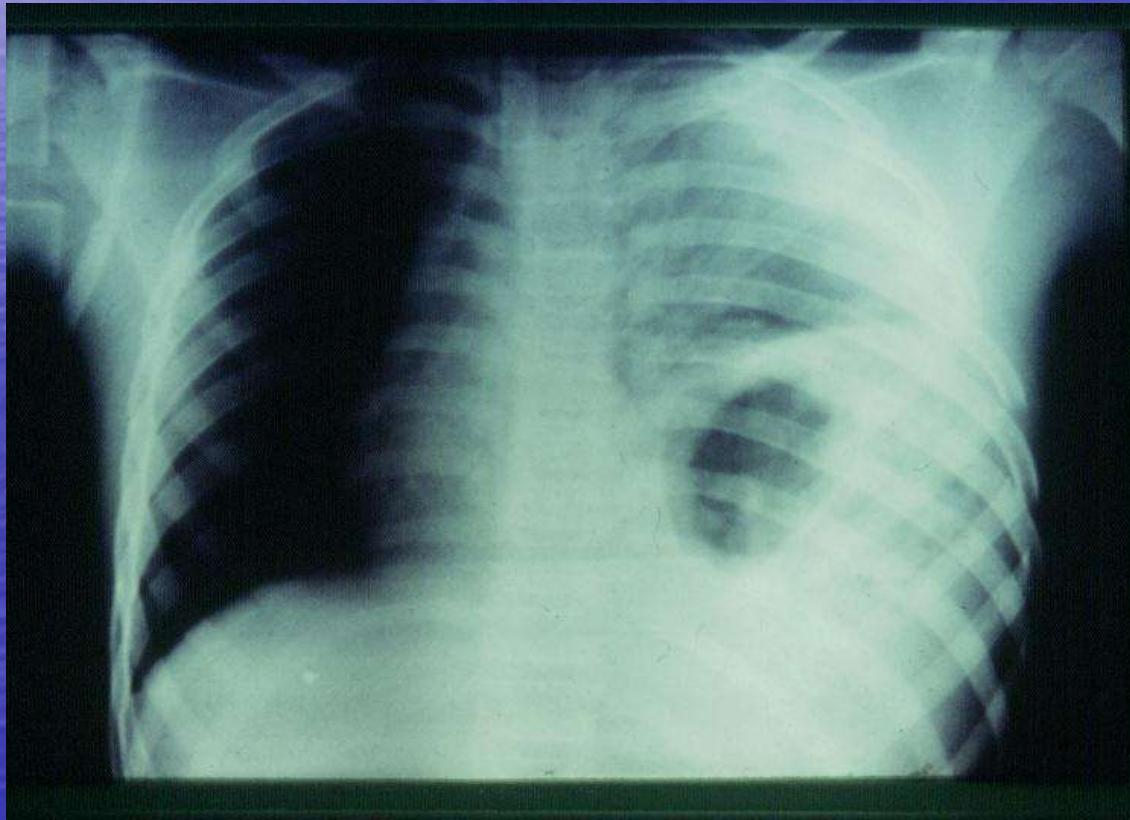
- CONTUSÃO PULMONAR



TRAUMA DE TÓRAX NA CRIANÇA

LESÕES POTENCIALMENTE GRAVES:

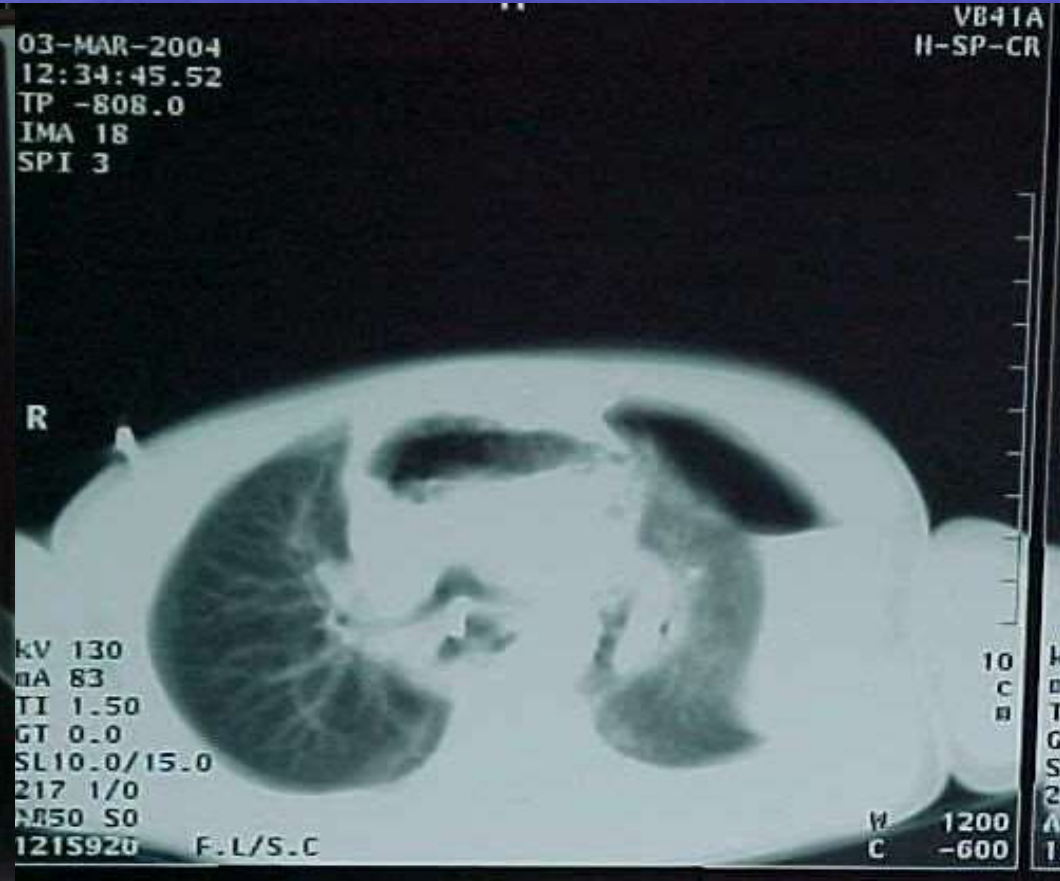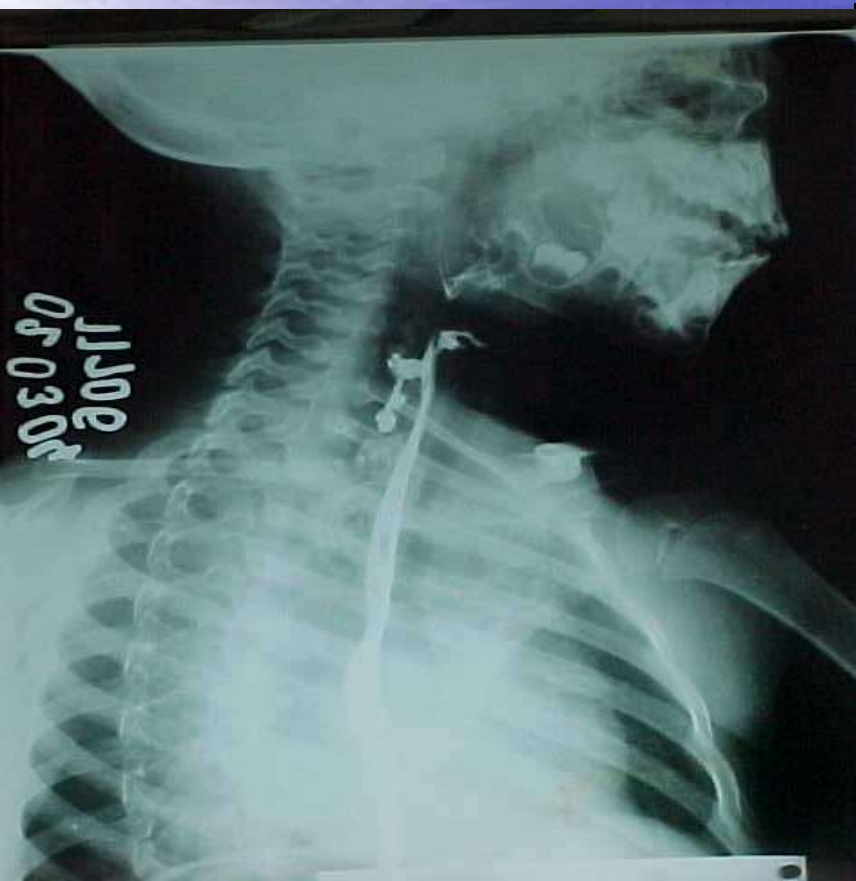- HÉRNIA DIAFRAGMÁTICA



TRAUMA DE TÓRAX NA CRIANÇA

LESÕES POTENCIALMENTE GRAVES:

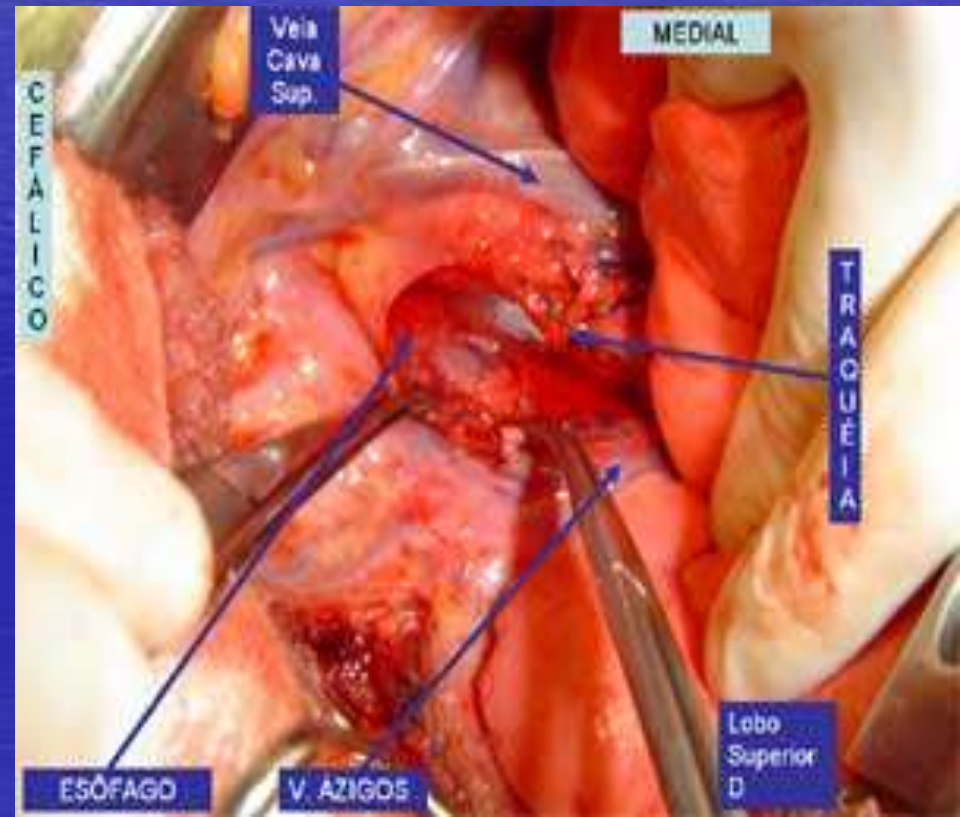
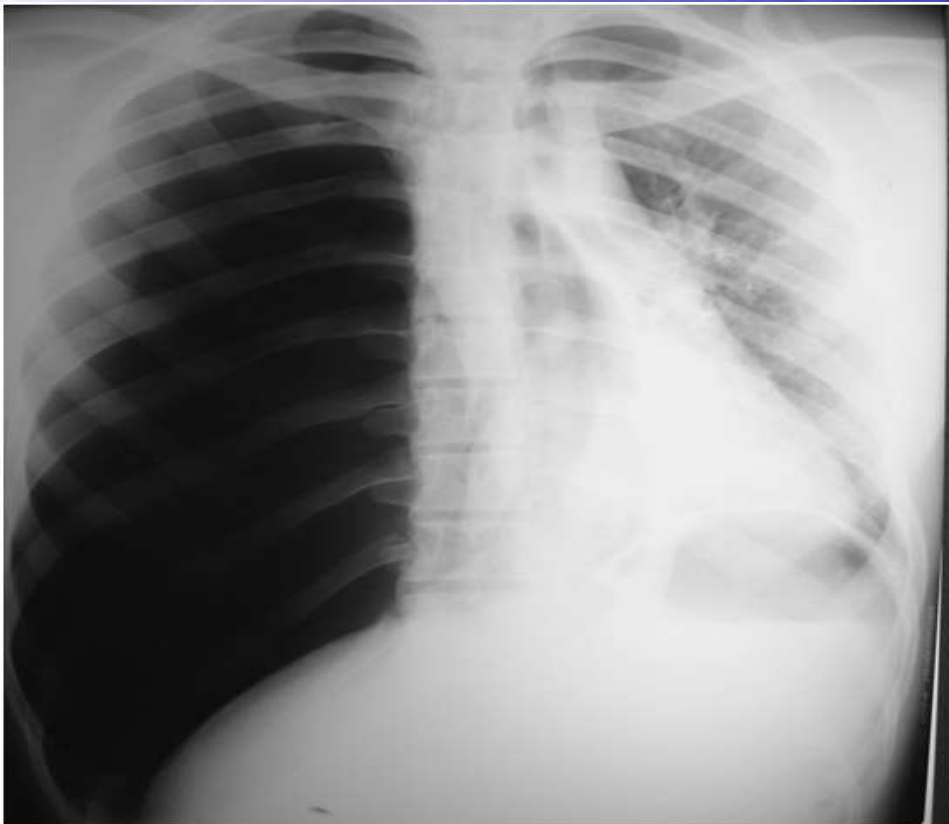
- RUPTURA ESOFAGEANA



TRAUMA DE TÓRAX NA CRIANÇA

LESÕES POTENCIALMENTE GRAVES:

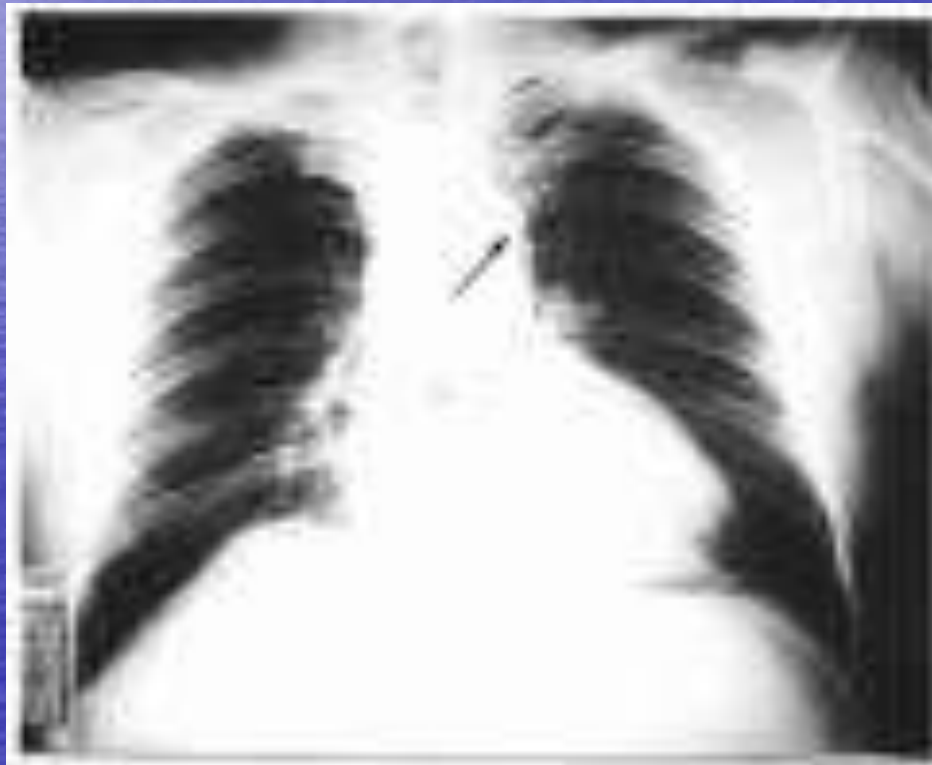- RUPTURA TRAQUEO BRONQUICA



TRAUMA DE TÓRAX NA CRIANÇA

LESÕES POTENCIALMENTE GRAVES:

- LESÃO AÓRTICA



TRAUMA DE TÓRAX NA CRIANÇA

INDICAÇÃO CIRÚRGICA

- **PNEUMOTORAX REFRATÁRIO A DRENAGEM**
- **HEMOTORAX MACIÇO**
- **RUPTURA ESOFAGEANA E TRAQUEO BRÔNQUICA**
- **HERNIA DIAFRAGMÁTICA**
- **LESÕES VASCULARES**

TRAUMA DE TÓRAX NA CRIANÇA

TODO MÉDICO QUE ATUA EM SALA DE TRAUMA DEVE ESTAR APTO A DIAGNOSTICAR E TRATAR PRIMARIAMENTE AS LESÕES TRAUMÁTICAS DO TÓRAX.



OBRIGADO